

Il ruolo della neurofisiologia del pavimento pelvico: nuove prospettive

S. MALAGUTI

Neuro-Urofisiologia Unità Spinale - Ospedale Niguarda, Milano

Riassunto: I tests neurofisiologici costituiscono un necessario completamento alle indagini di tipo morfologico e funzionale per le disfunzioni dell'area sacrale: con la loro applicazione è infatti possibile formulare una diagnosi di disfunzione neurogena, specificando la sede, il tipo ed il grado di lesione nervosa responsabile del quadro disfunzionale. La batteria dei tests diagnostici comprende: la valutazione delle Unità Motorie innervate dal nervo pudendo con l'elettromiografia della muscolatura perineale; lo studio della conduzione del ramo emorroidario inferiore con la latenza terminale; la funzione midollare con lo studio dei riflessi sacrali; i potenziali evocati somatosensoriali del nervo pudendo, per le vie somatosensoriali, e motori dello sfintere anale esterno per quelle cordonali antero-laterali; la funzione simpatica colinergica dell'area perineale con la risposta simpatico-cutanea. Il potenziale funzionale residuo utile che emerge da un quadro così dettagliato costituisce l'elemento fondamentale sul quale il percorso terapeutico-riabilitativo fonda le sue basi. Con l'avvento della neuromodulazione sacrale il ruolo dei tests neurofisiologici è divenuto preminente non solo per la ricerca del meccanismo d'azione, ma come necessario strumento per ottimizzare la terapia.

Parole chiave: neurofisiologia; pavimento pelvico.

CLINICAL NEUROPHYSIOLOGY OF THE PELVIC FLOOR: NEW PERSPECTIVES.

Abstract: Neurophysiological tests represent the required integration to morphological and functional assessment in sacral area dysfunctions by means of application of neurophysiological tests identifying site, type and degree of neurogenic lesion, the diagnosis of neurogenic alteration is allowed. A thorough evaluation of pelvic floor is normally performed in patients with complaint of the sacral area: exploration of Motor Units via pelvic floor EMG, conduction study of terminal branches of pudendal nerve by means of terminal motor latency, somatosensory evoked potentials of pudendal nerve which explore afferent pathway and motor evoked potential of external anal sphincter for efferent pathway, sacral reflexes and sympathetic skin response, complete the diagnostic protocol. The picture resulting from the diagnostic evaluation defines the functional residual potential, which constitutes the basis to address to a proper therapeutic-rehabilitative program. With sacral neuromodulation, electrophysiological tests have gained a prominent role in defining the mechanism of action of SNM but also in the optimization of therapy.

Key words: electrophysiological tests; pelvic floor.

INTRODUZIONE

I tests neurofisiologici costituiscono un necessario completamento alle indagini di tipo morfologico e funzionale per le disfunzioni dell'area sacrale (disturbi di vuotamento e continenza, disfunzioni genitosessuali, sindromi dolorose croniche) in pazienti affetti da patologia neurologica nota ed in quei casi in cui si sospetta un coinvolgimento delle strutture nervose ma non si ha l'evidenza clinica (neurologici non-manifesti).

Il ruolo della valutazione diagnostica neurofisiologica è infatti quello di:

1. chiarire la patogenesi della disfunzione, differenziando tra condizioni neurogene e non-neurogene;
2. riconoscere la sede della lesione precisandone: il lato (destro/sinistro/bilaterale), il livello (sacrale/soprasacrale, pontino/soprapontino) e l'estensione del danno (mononeuropatia /plessopatia/ radicolopatia).
3. definire il tipo di lesione (centrale/periferica/mista, somatica/autonomica, acuta/cronica) e il grado di lesione (completa/incompleta);

Dai dati elettrofisiologici così raccolti, il neurofisiologo è in grado di identificare e definire il potenziale funzionale residuo utile, sul quale fondare le basi per il corretto percorso terapeutico-riabilitativo della funzione alterata.

Solo operando in questo modo è possibile formulare una corretta prognosi della disfunzione.

Accanto al ruolo diagnostico, i test neurofisiologici sono ampiamente utilizzati come monitoraggio intraoperatorio nella chirurgia dell'area sacrale,¹ come guida durante le procedure di somministrazione di farmaci o di blocco nervoso del nervo pudendo² e nelle sindromi dolorose croniche perineali.

L'introduzione di metodiche di trattamento con sistemi impiantabili di modulazione cronica del sistema nervoso centrale e periferico rappresenta la nuova frontiera nel trattamento delle disfunzioni dell'area sacrale: ad oggi la stimolazione elettrica costituisce la scelta terapeutica con più

ampie prospettive nel campo della riabilitazione delle funzioni autonome che si oppone alla chirurgia demolitiva.

La Neuromodulazione Sacrale (NMS) è indicata come possibilità terapeutica per l'incontinenza da urgenza, la sindrome da urgenza-frequenza, la ritenzione urinaria non ostruttiva e l'incontinenza fecale. Altre indicazioni non codificate sono le sindromi dolorose pelvi-perineali, la stipsi e l'iperattività detrusoriale neurogena.

Con l'affermarsi della NMS, un grande impulso all'analisi e all'identificazione del meccanismo d'azione è stato dato dai tests neurofisiologici, che per la loro attitudine a descrivere le variazioni funzionali dell'attività nervosa, costituiscono il mezzo ideale per la ricerca in questo settore.^{3,4}

Più recentemente sono stati introdotti durante gli impianti di NMS come monitoraggio intraoperatorio⁵ (Fig. 8) e come strumento di ottimizzazione della terapia attraverso l'impostazione guidata dei parametri di stimolazione.⁶

Dal giugno 2002, sulla base dell'evoluzione della tecnica di NMS,⁷ la configurazione della guida neurofisiologica all'impianto ci ha permesso di definire un metodo originale percutaneo e mini-invasivo per la stimolazione cronica del nervo pudendo,⁸ che trova il suo maggiore utilizzo nell'iperattività detrusoriale neurogena.

Tale approccio sta ottenendo largo consenso in campo neuro-urologico, colo-proctologico e nelle alterazioni della funzione erettile nonché nelle sindromi dolorose croniche dell'area sacrale.

TECNICHE ELETTRODIAGNOSTICHE: CONSIDERAZIONI GENERALI

Il nervo pudendo è un nervo misto, motorio e sensitivo che fornisce l'innervazione motoria degli sfinteri striati dell'uretra (SUE) e dell'ano (SAE), e della muscolatura del pavimento pelvico; i motoneuroni sono situati nel corno ventrale dei metameri sacrali S2-S4 (nucleo di Onuf's) mentre i recettori sensitivi convogliano la sensibilità del piano pelvico-perineale.

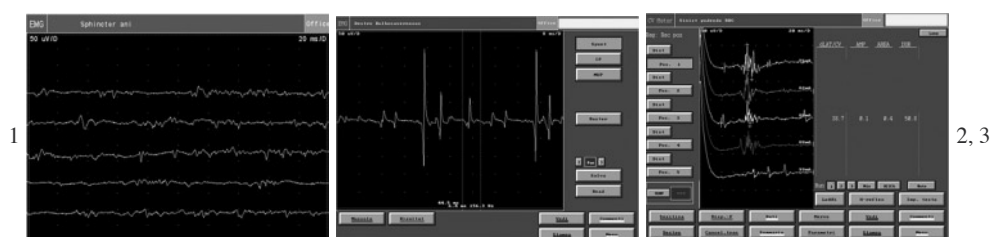

Fig. 1. – EMG dello sfintere anale esterno a riposo: presenza di attività tonica. Fig. 2. – EMG del bulbocavernoso in contrazione volontaria. Fig. 3. – Riflesso bulbocavernoso (RBC).

L'attività afferente che origina dalla vescica e dall'uretra e dallo sfintere anale è trasmessa attraverso fibre mieliniche di piccolo diametro A-delta e dalle amieliniche C, che forniscono informazioni su tensione, volume e sensibilità dolorosa attraverso le radici dorsali assieme ai nervi somatici, parasimpatici e simpatici.

Le vie afferenti ascendenti convogliano le informazioni dall'area sacrale al tronco-encefalo, al talamo fino alla corteccia somatosensoriale.

Il midollo sacrale rappresenta la sede delle attività riflesse per la minzione, l'erezione e la motilità anorettale; l'intervento dei centri sovraspinali consente il controllo volontario di tali attività riflesse.

I diversi test neurofisiologici permettono una valutazione complessiva della funzione somatica e viscerale perineale, attraverso lo studio del nervo pudendo e delle sue branche terminali, degli effettori muscolari perineali, dei centri midollari sacrali, delle vie motorie e sensitive centrali e della funzione autonoma perineale.

Il nostro protocollo diagnostico prevede l'effettuazione dei seguenti test:

1. l'elettromiografia ad ago concentrico (CNEMG) della muscolatura perineale;
2. i riflessi sacrali (sacral reflexes): bulbocavernoso (RBC) e pudendo-anale (RA);
3. la latenza motoria terminale del nervo pudendo (PNTML);
4. i potenziali evocati somato-sensoriali (PESS) corticali e spinali del nervo pudendo;
5. i potenziali evocati motori (PEM) dei muscoli perineali;
6. la risposta simpatico-cutanea (SSR) del perineo.

Durante le procedure di monitoraggio intraoperatorio per gli impianti di neuromodulazione sacrale, sono effettuate la registrazione dei PESS per valutare l'attivazione delle vie afferenti alla corteccia somatotesica primaria attraverso i cordoni posteriori midollari, e la CNEMG dello SAE per registrare l'attivazione in risposta alla stimolazione della radice sacrale S3.

DESCRIZIONE DELLE TECNICHE

Elettromiografia ad ago concentrico (CNEMG) della muscolatura perineale

La muscolatura striata del pavimento pelvico è innervata dai motoneuroni del nucleo di Onuf situati nel corno anteriore del midollo sacrale che si estende da S2 a S4. La CNEMG

consente di evidenziare la presenza di denervazione muscolare in atto o pregressa, e la presenza di reinnervazione come esiti di sofferenza radicolare o spinale sacrale; consente inoltre di stimare il livello di eccitabilità neuromuscolare.

Di norma sono indagati i muscoli: sfintere anale esterno (SAE), bulbocavernoso (BC) e sfintere uretrale esterno (SUE); quest'ultimo ha particolare valore diagnostico in condizioni di ritenzione urinaria cronica nelle giovani donne (sindrome di Fowler) per la presenza di attività pseudomiotonica definita "complex repetitive discharge" (CRD).⁹

Con l'inserimento dell'ago elettrodo coassiale nella muscolatura in esame, segue la valutazione dell'attività a riposo: normalmente è presente attività tonica allo SAE (fig. 1) e allo SUE; la presenza di denervazione è segnalata invece da attività di fibrillazione (se acuta) o dai potenziali lenti tipo Jasper; nei processi cronici si evidenzia inoltre la presenza di potenziali polifasici di lunga durata.

Per contrazione volontaria si assiste al reclutamento di Unità Motorie (fig. 2) per le quali è importante definire le caratteristiche morfologiche quali l'ampiezza, la durata, la forma e la frequenza di scarica.

L'esame termina con la valutazione della modalità con cui le Unità Motorie sono reclutate a seguito di uno sforzo volontario massimo (tracciato interferenziale) o per contrazione riflessa (colpi di tosse, ponzamento).

Riflessi sacrali (Sacral Reflexes): Bulbocavernoso (RBC) e Pudendo-anale (RA)

Lo studio del RBC (fig. 3) e del RA, consentono di valutare l'intero arco riflesso sacrale pudendo-S2/S4-pudendo, con le sue branche afferente ed efferente, che decorrono nel nervo pudendo, e del centro integratore situato nel nucleo di Onuf's da S2 a S4.

Vengono evocati attraverso la stimolazione elettrica dei rami dorsale clitorideo o penieno (branche terminali sensitive del pudendo) e sono registrati mediante ago-elettrodo dai muscoli BC per il RBC, o dallo SAE per il RA.

Un'eventuale alterazione della latenza non chiarisce la sede del danno, che è comprensibile solo a completamento di tutta la batteria dei tests.

Latenza motoria terminale del nervo Pudendo (PNTML)

L'unico modo di testare i nervi motori dell'area pelvica è attraverso lo studio della PNTML.

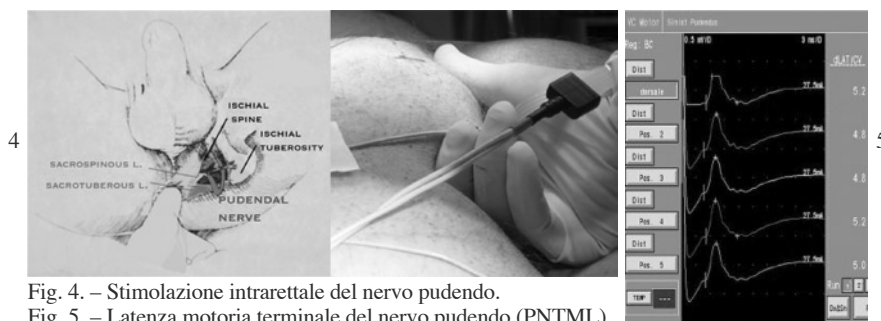


Fig. 4. – Stimolazione intrarettale del nervo pudendo. Fig. 5. – Latenza motoria terminale del nervo pudendo (PNTML).

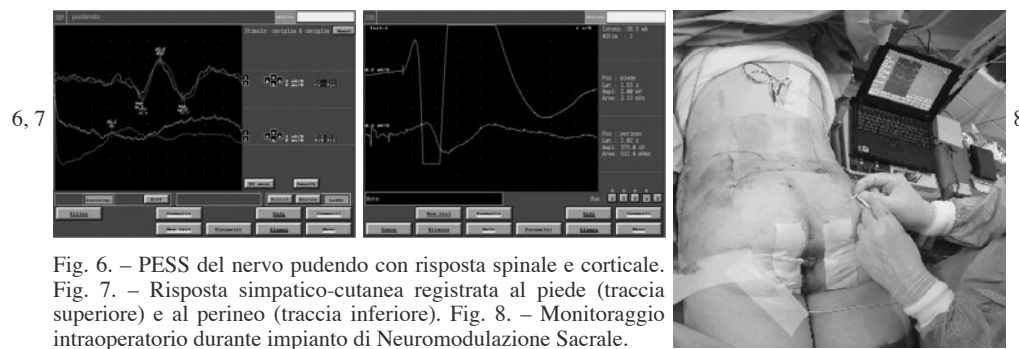


Fig. 6. – PESS del nervo pudendo con risposta spinale e corticale. Fig. 7. – Risposta simpatico-cutanea registrata al piede (traccia superiore) e al perineo (traccia inferiore). Fig. 8. – Monitoraggio intraoperatorio durante impianto di Neuromodulazione Sacrale.

La stimolazione intrarettale o intravaginale presso la spina ischiatica del nervo emorroidario inferiore (branca motoria del pudendo) è possibile attraverso l'utilizzo dell'elettrodo del St. Mark's Hospital montato sul dito indice del guanto dell'esaminatore (fig. 4) e registrando la risposta ad ago dallo SAE (fig. 5).

Un allungamento della latenza motoria del potenziale d'azione composito motorio¹⁰ che viene così elicitato è espressione di una sofferenza del nervo Pudendo nel suo tragitto entro il canale di Alcock.

Lo studio della PNTML riveste particolare importanza nella valutazione delle disfunzioni ano-rettali e nelle sindromi dolorose croniche pelvi-perineali.

Potenziali Evocati Somato-Sensoriali (PESS) corticali e spinali del nervo pudendo

Permettono di esplorare le vie somatosensoriali a partenza dal pudendo consentendo di studiare i tempi di conduzione periferici dalla branca sensitiva all'elettrodo registrante posto sulle apofisi spinose dorsali D12-D10 (risposta N1, latenza 17-20 msec) e centrale fino alla corteccia parietale dove è derivata da elettrodi posti sullo scalpo in Cz-Fpz, secondo il sistema internazionale 10-20 (risposte P40, latenza 35-40 msec, N50 latenza 45-50 msec) attraverso i cordoni midollari posteriori, le vie lemniscali tronco-encefaliche e talamiche (fig. 6).

La stimolazione elettrica dei nervi clitorideo dorsale o dorsale del pene viene effettuata attraverso uno stimolo di intensità 2.5 superiore alla soglia soggettiva, di 3Hz di frequenza e 0.1 ms di durata.

Una lesione nervosa periferica o centrale altera la risposta spinale e/o corticale portando ad un allungamento dei tempi di conduzione, alla disorganizzazione del potenziale o alla sua abolizione.

Potenziali Evocati Motori (PEM) dei muscoli perineali

La stimolazione magnetica viene effettuata mediante un coil circolare posizionato in Cz (sistema internazionale 10-20) e perifericamente in corrispondenza dell'emergenza delle radici sacrali, mentre le risposte sono derivate mediante ago elettrodo dallo SAE: indagano la via efferente motoria allo SAE attraverso l'analisi dei tempi di conduzione, totale (tempo che impiega lo stimolo erogato in corteccia a raggiungere lo SAE), periferico (tempo della depolarizzazione delle radici motorie allo SAE) e centrale (cortico-midollare). La latenza e l'ampiezza della risposta motoria corticale sono influenzate dalle manovre di facilitazione: l'allungamento dei tempi di conduzione (periferico o centrale) indica la sede del danno.

Risposta Simpatico-Cutanea (SSR) del perineo

Questo è l'unico test che valuta in modo diretto il sistema nervoso simpatico. La SSR è un riflesso costituito da fibre mieliniche sensitive, un meccanismo d'integrazione centrale e una branca efferente simpatica colinergica (che innerva le ghiandole eccrine) costituita da fibre amieliniche di tipo C:

il test è in grado di registrare la variazione della conduttanza cutanea dell'area sulla quale gli elettrodi di superficie (perineo o pene) vengono posizionati. Generalmente la SSR è evocata da stimolazione elettrica di un nervo periferico (es. nervo sovraorbitario) e contemporaneamente registrata agli arti superiori ed inferiori. L'assenza della risposta agli arti superiori in caso di lesione spinale è fortemente indicativa per una disreflessia autonomia.

In conclusione i test neurofisiologici dell'area sacrale sono fondamentali per porre diagnosi di disfunzione neurogena, per definire il potenziale funzionale residuo utile e per orientare verso la scelta ideale terapeutica-riabilitativa.

Sono inoltre necessari per eseguire i monitoraggi durante le procedure operatorie di lesione o modulazione nervosa (es. stimolazione cronica del nervo pudendo), ed infine sono i mezzi ideali per la comprensione del meccanismo d'azione e l'ottimizzazione delle terapie di neuromodulazione dell'area sacrale.

BIBLIOGRAFIA

1. Vodusek DB. Interventional neurophysiology of the sacral nervous system. *Neurophysiol Clin* 2001; 31: 239-46.
2. Malaguti S, Spinelli M. et al. Neurophysiologic guidance in infiltrative therapy for pudendal neuralgia. *Neurorehabil Neural Repair*, 2006; 20: 103-104.
3. Fowler CJ, Swinn M, Goddwi R et al. Studies of the latency of pelvic floor contraction during peripheral nerve evaluation show that the muscle response is reflexly mediated. *J Urol*, 2000; 163: 881-883.
4. Malaguti S, Spinelli M, et al. Neurophysiological evidence may predict the outcome of sacral neuromodulation. *J Urol*. 2003; 170: 2323-6.
5. Malaguti S, Spinelli M, et al. Neurophysiological assessment during sacral and pudendal nerve lead implant for neuromodulation. *Neurourol Urodyn*. 2004; 23: 521.
6. Malaguti S, Spinelli M. Neurophysiological and clinical long-term follow-up in sacral neuromodulation: a hypothesis of neuroplasticity. *Neurorehabil Neural Repair*, 2006; 20: 125-126.
7. Spinelli M, Giardiello G, Gerber M, Arduini A, van den Hombergh U, Malaguti S. New sacral neuromodulation lead for percutaneous implantation using local anesthesia: description and first experience. *J Urol*. 2003; 170: 1905-7.
8. Spinelli M, Malaguti S, Giardiello G, Lazzeri M et al. New minimally invasive procedure for pudendal nerve stimulation to treat neurogenic bladder: description of the method and preliminary data. *Neurourol Urodyn*. 2005; 24: 305-9.
9. Fowler CJ, Kirbi RS. Electromyography of urethral sphincter in women with urinary retention. *Lancet* 1986; 1: 1455-145.
10. Pradal-Prat D, et al. Pudendal nerve motor latency correlation by age and sex. *Electromyogr Clin Neurophysiol*. 1998; 38: 491-6.

Corrispondenza

SILVIA MALAGUTI
Neuro-Urofisiologia Unità Spinale - Ospedale Niguarda, Milano
Via P. de Raude, 16 - 20017 Rho (Milano)
Tel. +39 0236548233
E-mail: silviamalaguti@katamail.com